# MedikCase

Система самостоятельной подготовки к аккредитации

ТОЛЬКО ДЛЯ ЛИЧНОГО ИСПОЛЬЗОВАНИЯ

# Урология

Высшее образование | DOCX · PDF | Задач: 1 | Вопросов: 12

Сформировано: 21.11.2026, 02:10 МСК

## ВАЖНАЯ ИНФОРМАЦИЯ ПЕРЕД НАЧАЛОМ

1

### Материалы предназначены для одного покупателя

Используйте файлы только для личной подготовки. Не передавайте их третьим лицам, не публикуйте, не размещайте в открытом доступе и не перепродавайте полностью или частично.

2

### Источник материалов - ФМЗА

Вопросы и ситуационные задачи получены только из опубликованных материалов Методического центра аккредитации специалистов.

Официальный сайт fmza.ru ›

3

### Ответы можно проверить самостоятельно

Используйте комплект при прохождении репетиционного экзамена и убедитесь, что выбранные ответы совпадают с результатом официальной системы.

Открыть репетиционный экзамен ›

4

### Состав материалов может обновляться

ФМЗА может изменять формулировки, порядок и состав заданий. Перед подготовкой используйте актуальную версию комплекта и сверяйтесь с официальным источником.

Важно: MedikCase систематизирует материалы ФМЗА для самостоятельной подготовки, не изменяя смысл вопросов и ответов. Актуальность комплекта можно проверить в официальном репетиционном экзамене.

### Сайт, обновления и поддержка

- **medikcase.ru**
- Telegram: @medikcase
- **support@medikcase.ru**

Сайт

Telegram

# Ситуационная задача 0001

12 вопросов · Урология · Высшее образование

## 1. УСЛОВИЕ СИТУАЦИОННОЙ ЗАДАЧИ

### 1.1. Ситуация

Мужчина 63 лет обратился к урологу поликлиники по месту жительства, поскольку в последнее время обратил внимание на изменение цвета мочи.

### 1.2. Жалобы

На примесь крови в моче на протяжении всего акта мочеиспускания.

### 1.3. Анамнез заболевания

У уролога не наблюдается. Вышеуказанная жалоба беспокоит в течение 3 месяцев. Около недели назад наряду с окрашиванием мочи кровью отметил появление бесформенных сгустков.

### 1.4. Анамнез жизни

Рос и развивался наравне со сверстниками, Детские инфекции без осложнений.

Курит – 1-1,5 пачки в день в течение 20 лет, алкоголем не злоупотребляет, профессиональные вредности отрицает.

Аллергологический анамнез не отягощен.

Родной брат – здоровье соответствует возрастной норме.

Онкологический анамнез не отягощен.

### 1.5. Объективный статус

Состояние удовлетворительное. Вес 72 кг, рост 170 см. Температура тела 36,7$^0$С. Кожные покровы умеренно влажные, теплые. Дыхание самостоятельное, ЧДД 17/мин. Тоны сердца ясные, ритмичные, ЧСС 75/мин, АД 130/80 мм рт.ст. Живот мягкий, безболезненный во всех отделах. Печень, селезенка не увеличены. Стул регулярный, оформленный.

_Status localis_: симптом Пастернацкого отрицательный с обеих сторон, почки не пальпируются, мочеиспускание свободное, безболезненное, моча визуально на момент осмотра не изменена, наружные половые органы без особенностей, яички пальпируются в мошонке, обычных размеров и консистенции, безболезненные, патологических образований не выявлено.

При пальцевом ректальном исследовании: простата не увеличена, плотно-эластической консистенции, безболезненная, Поверхность простаты гладкая, слизистая прямой кишки свободно смещается.

## 1. План обследования

### Вопрос 1

К основным методам лабораторной диагностики, необходимым для постановки диагноза в данном случае, относятся

1. анализ крови на ПСА общий
2. **общий анализ мочи**
3. общий клинический анализ крови
4. **цитологическое исследование мочи**
5. коагулограмма

**Правильные ответы:**
**2 - общий анализ мочи**
**4 - цитологическое исследование мочи**

**ОБОСНОВАНИЕ**

Микрогематурия — показание для исследования мочевой системы с целью исключения конкрементов и опухоли слизистой оболочки верхних мочевых путей и МП.

Клинические рекомендации Министерства здравоохранения Российской Федерации. Рак мочевого пузыря, 2023 г. (1)

Рекомендуется выполнять цитологическое исследование (ЦИ) мочи из полости мочевого пузыря перед выполнением трансуретральной резекции. Это позволяет заподозрить наличие опухоли высокой степени малигнизации

Клинические рекомендации Министерства здравоохранения Российской Федерации. Рак мочевого пузыря, 2023 г. (1)

## 3. Результаты лабораторных методов обследования

### 3.1. Общий анализ мочи

| Наименование | результат |
|---|---|
| цвет | темно-желтый |
| прозрачность | неполная |
| белок | 0,032‰ |
| глюкоза | нет |
| кетоновые тела | нет |
| билирубин | нет |
| уробилин | не повышен |
| цилиндры | нет |
| эритроциты | 40-50 в поле зрения |
| лейкоциты | 6-7-8 в п/зр |
| соли | нет |
| бактерии | незначительное количество |
| слизь | незначительно |

### 3.2. Цитологическое исследование мочи

В трех последовательных цитологических исследованиях мочи данных за наличие атипических клеток не получено

### 3.3. Общий клинический анализ крови

| Показатель | Результат | Норма |
|---|---|---|
| Лейкоциты $10^9$ кл/л | 7,0 | 3,6 - 10 |
| - нейтрофилы, % | 70,4 | 35 - 76 |
| - лимфоциты % | 20,8 | 20 - 51 |
| - моноциты % | 8,8 | 1,7 - 11 |
| - эозинофилы % | 1,9 | 1 - 5 |
| - базофилы % | 0,8 | 0 - 1 |
| Эритроциты (RBC) $10^{12}$ кл/л | 4,3 | 4,1 - 5,3 |
| Гемоглобин (HGB) г/л | 129 | 120 - 140 |
| Гематокрит (HCT) % | 40,0 | 36 - 42 |
| Средний объем эритроцита (MCV), фл | 87 | 75 - 95 |
| Среднее содержание HGB в 1 эритроците (MCH), пг | 30 | 27 - 34 |
| Средняя концентрация HGB в 1 эритроците (MCHC) г/л | 350 | 300 - 380 |
| Тромбоциты (PLT) $10^9$ кл/л | 194 | 180 - 320 |
| СОЭ мм/ч | 9 | 2 - 30 |

## Вопрос 2

При первичной диагностике для постановки диагноза необходимыми инструментальными и лучевыми методами обследования являются

1. колоноскопия
2. **ультразвуковое исследование почек, верхних мочевых путей и мочевого пузыря**
3. трансректальное ультразвуковое исследование
4. компьютерная томография органов малого таза с контрастированием
5. **диагностическая уретроцистоскопия**

**Правильные ответы:**
**2 - ультразвуковое исследование почек, верхних мочевых путей и мочевого пузыря**
**5 - диагностическая уретроцистоскопия**

**ОБОСНОВАНИЕ**

Рекомендуется назначать ультразвуковое исследование (УЗИ) почек и МП при первичном обследовании пациентов с гематурией.

Клинические рекомендации Министерства здравоохранения Российской Федерации. Рак мочевого пузыря, 2023 г. (1)

Рекомендуется выполнять диагностическую цистоскопию всем пациентам с симптомами, подтверждающими РМП.

Клинические рекомендации Министерства здравоохранения Российской Федерации. Рак мочевого пузыря, 2023 г. (1)

## 5. Результаты инструментальных и лучевых методов обследования

### 5.1. Ультразвуковое исследование почек, верхних мочевых путей и мочевого пузыря

При ультразвуковом исследовании почек

Правая почка – с четким, ровным контуром, паренхима однородной эхоструктуры, толщиной 20 мм, патологических образований не выявлено, дилатации ЧЛС с обеих сторон нет.Подвижность почки в пределах нормы.

Левая почка – с четким, ровным контуром, паренхима однородной эхоструктуры, толщиной 20 мм, патологических образований не выявлено, дилатации ЧЛС с обеих сторон нет.Подвижность почки в пределах нормы

Мочевой пузырь: с четким, неровным контуром, деформированным за счет образования по левой боковой стенке, размерами 15х17 мм гетероэхогенной структуры.



Ультразвуковое исследование почек, верхних мочевых путей и мочевого пузыря

### 5.2. Диагностическая уретроцистоскопия

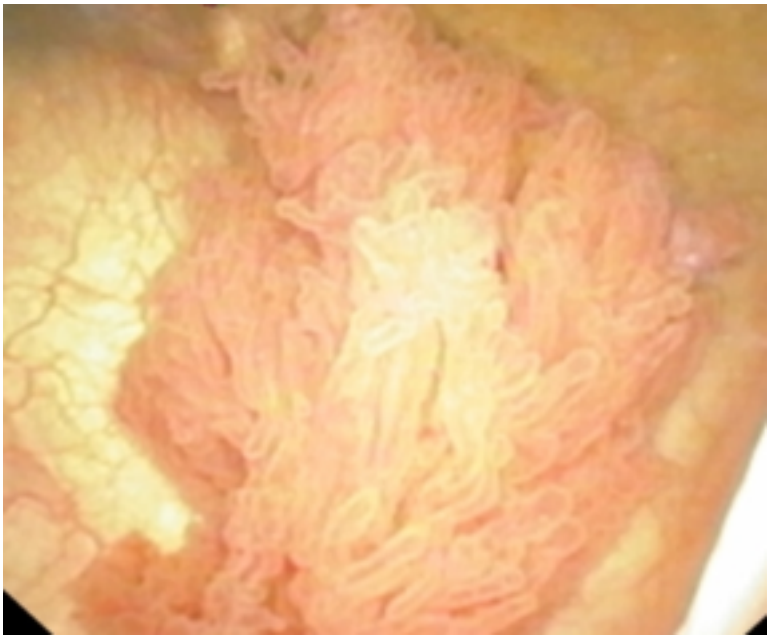

Диагностическая уретроцистоскопия

При диагностической уретроцистоскопии: слизистая уретры без патологических изменений. По левой боковой стенке мочевого пузыря, на 1 см выше и латеральнее устья определяется папиллярное образование на ножке, визуально, общим размером до 2 см., слизистая вокруг образования не изменена, других образований не определяется.

### 5.3. Колоноскопия

Осмотр в белом свете и в режиме узкого спектра. Видеоколоноскоп проведен в купол слепой кишки. Баугиниева заслонка губовидной формы, обращена в слепую кишку. Тонус толстой кишки сохранен, минимально повышен. Перистальтика прослеживается в полном объеме. Просвет кишки на всем протяжении широкий, стенки эластичные, слизистая оболочка бледно-розовая, блестящая, складки и гаустры образуют типичный просвет. Капиллярный рисунок слизистой оболочки соответствует отделам кишки.

Сигмовидная кишка без особенностей. При осмотре из прямой кишки зоны зубчатой линии и нижнеампулярного отдела слизистая оболочка визуально не изменена.

### 2. Диагноз

## Вопрос 3

По результатам клинических и лабораторно-инструментальных методов обследования данному больному можно поставить диагноз

1. Опухоль мочевого пузыря T1NxM0
2. Рак мочевого пузыря T1N0M0
3. Опухоль мочевого пузыря T1N0Mx
4. **Опухоль мочевого пузыря T1NxMx**

**Правильный ответ:**
**4 - Опухоль мочевого пузыря T1NxMx**

**ОБОСНОВАНИЕ**

Классификация TNM.

T – первичная опухоль, N -регионарные лимфатические узлы, M – отдаленные метастазы.

T1 – опухоль распространяется на субэпителиальную соединительную ткань. Nx – регионарные лимфатические узлы не могут быть оценены на данном этапе обследования. Mx – нет информации по отдаленным метастазам.

Клинические рекомендации Министерства здравоохранения Российской Федерации. Рак мочевого пузыря, 2023 г. (1)

### 7. Диагноз

### 7.1. Опухоль мочевого пузыря T1NxMx

### 7.3. Опухоль мочевого пузыря T1NxM0

### 3. План обследования

## Вопрос 4

Главным исследованием в диагностике стадии Т опухоли мочевого пузыря является

1. **морфологическое исследование удаленных тканей**
2. магнитно-резонансная томография (МРТ) органов малого таза
3. цистоскопия с фотодинамической диагностикой
4. мультиспиральная компьютерная томография (МСКТ) органов малого таза

**Правильный ответ:**
**1 - морфологическое исследование удаленных тканей**

**ОБОСНОВАНИЕ**

При проведении диагностической уретроцистоскопии и выявлении новообразования рекомендована биопсия МП либо выполнение ТУР МП.

Клинические рекомендации Министерства здравоохранения Российской Федерации. Рак мочевого пузыря, 2023 г. (1)

## 9. Результаты обследования

### 9.1. Морфологическое исследование удаленных тканей

Папиллярная уротелиальная карцинома низкой степени злокачественности G1 (low grade) с распространением на субэпителиальную соединительную ткань, без признаков лимфоваскулярной инвазии и вариантной анатомии. Прорастаня в мышечную ткань не отменено.

## Вопрос 5

Для уточнения состояния регионарных лимфоузлов (стадия N) и определения наличия метастазов (стадия M) по классификации (TNM) при уротелиальной карциноме мочевого пузыря пациенту показано выполнение

1. динамической нефросцинтиграфии и компьютерной томографии головного мозга
2. рентгенографии черепа и ретроградной уретеропиелографии
3. эластографии предстательной железы с контрастированием и ретроградной уретроцистографии
4. **остеосцинтиграфии и МРТ органов малого таза с контрастированием**

**Правильный ответ:**
**4 - остеосцинтиграфии и МРТ органов малого таза с контрастированием**

**ОБОСНОВАНИЕ**

Рекомендуется выполнение сканирования костей скелета при подозрении на их метастатическое поражение.

При повторной диагностике рекомендуется проведение компьютерной томографии и/или магнитно-резонансной томографии (МРТ).

Клинические рекомендации Министерства здравоохранения Российской Федерации. Рак мочевого пузыря, 2023 г. (1) (2)

## 11. Результаты обследования

### 11.1. Остеосцинтиграфия и МРТ органов малого таза с контрастированием

Участков патологического накопления радиофармпрепарата в костях не выявлено По левой боковой стенке определяется экзофитное образование, размером 19х22 мм с признаками активного накопления контрастного препарата. Данных за распространение опухоли в мышечный слой не получено. Регионарной лимфаденопатии не выявлено.

### 11.3. Эластография предстательной железы с контрастированием и ретроградная уретроцистография

При эластографии сдвиговой волны периферическая зона предстательной железы гомогенная. Средние эластографические значения менее 10 кПа. Центральная и транзиторная зона предстательной железы с участками (узелками) повышенной плотности. На рентгенограммах определяется уретра с четким, ровным контуром, без дефектов наполнения. На цистограммах при адекватном наполнении мочевого пузыря по левой боковой стенке определяется дефект наполнения, размером около 2 см

## 4. Диагноз

## Вопрос 6

Стадией рака мочевого пузыря в соответствии с TNM классификацией по результатам окончательного обследования у данного пациента является

1. pT2aN0M0G1
2. pT1aN0M0G1
3. **pT1N0M0G1**
4. pT2bN0M0G1

**Правильный ответ:**
**3 - pT1N0M0G1**

**ОБОСНОВАНИЕ**

T — первичная опухоль

- Tx – первичная опухоль не может быть оценена
- T0 – нет данных о первичной опухоли
- Ta – неинвазивная папиллярная карцинома
- Tis – карцинома_in situ_
- T1 – опухоль распространяется на субэпителиальную соединительную ткань
- T2 – опухолевая инвазия мышечного слоя

T2a – опухолевая инвазия поверхностного мышечного слоя

T2b – опухолевая инвазия глубокого мышечного слоя

- T3 – опухоль распространяется на паравезикальную клетчатку

T3a – микроскопически

T3b – макроскопически

- T4 – опухоль распространяется на любой из этих органов: предстательную железу, матку, влагалище, стенку таза, брюшную стенку

T4a – опухолевая инвазия предстательной железы, или матки, или влагалища

T4b – опухолевая инвазия стенки таза или брюшной стенки

N — регионарные лимфатические узлы

- Nx – регионарные лимфатические узлы не могут быть оценены

- N0 – нет метастазов в регионарных лимфатических узлах
- N1 – метастаз в одном регионарном лимфатическом узле размером не более 2 см в наибольшем измерении
- N2 – метастаз в одном регионарном лимфатическом узле размером более 2 см, но не более 5 см в наибольшем измерении, или множественные лимфатические узлы, ни один из которых не превышает 5 см в наибольшем измерении
- N3 – метастазы в регионарных лимфатических узлах размером более 5 см в наибольшем измерении

M — отдалённые метастазы

- Mx – нет отдалённых метастазов
- M1 – отдалённые метастазы

Категория p T – паталогоанатомическая классификация. pT1 – опухоль распространяется на субэпителиальную соединительную ткань.

Клинические рекомендации Министерства здравоохранения Российской Федерации. Рак мочевого пузыря, 2023 г. (1)

## 13. Стадия рака мочевого пузыря

### 13.3. pT2aN0M0G1

## 5. Лечение

## Вопрос 7

После проведенной морфологической верификации данному пациенту показано проведение

1. цистэктомии
2. повторной открытой резекции стенки мочевого пузыря в сроки 2-6 недель от первичной операции
3. **внутрипузырной химиотерапии**
4. повторной трансуретральной резекции стенки мочевого пузыря в сроки 2-6 недель от первичной операции

**Правильный ответ:**
**3 - внутрипузырной химиотерапии**

**ОБОСНОВАНИЕ**

Пациентам группы промежуточного риска после выполнения ТУР рекомендуется проведение адъювантной внутрипузырной химиотерапии

Клинические рекомендации Министерства здравоохранения Российской Федерации. Рак мочевого пузыря, 2023 г. (1)

## Вопрос 8

Данный пациент относится к группе _____ риска

1. высокого
2. неопределяемого
3. низкого
4. **промежуточного**

**Правильный ответ:**
**4 - промежуточного**

**ОБОСНОВАНИЕ**

Пациентам группы промежуточного риска после выполнения ТУР рекомендуется проведение адъювантной внутрипузырной химиотерапии.

Комментарии: к этой группе относятся все пациенты, не вошедшие в группу низкого или высокого риска. Риск прогрессирования опухоли за 5 лет – 17,4%. Смертность от РМП за 10 лет – 12,8%.

Клинические рекомендации Министерства здравоохранения Российской Федерации. Рак мочевого пузыря, 2023 г. (1)

## Вопрос 9

Возможным осложнением ТУР стенки мочевого пузыря является

1. **кровотечение**
2. повреждение прямой кишки
3. перфорация уретры
4. сморщивание мочевого пузыря

**Правильный ответ:**
**1 - кровотечение**

**ОБОСНОВАНИЕ**

Наиболее распространенными осложнения ТУР МП являются:

- кровотечения (интраоперационные и послеоперационные), иногда требующие открытого хирургического вмешательства;
- перфорация стенки мочевого пузыря; внутрибрюшинная перфорация требует лапаротомии, дренирования брюшной полости, ушивания дефекта стенки мочевого пузыря.

Клинические рекомендации Министерства здравоохранения Российской Федерации. Рак мочевого пузыря, 2023 г. (1)

## 6. Вариатив

### Вопрос 10

В дальнейшем данному пациенту, исходя из онкологического риска, необходимо проводить

1. колоноскопию
2. **цистоскопию**
3. МСКТ органов малого таза с контрастированием
4. МРТ органов малого таза с контрастированием

**Правильный ответ:**
**2 - цистоскопию**

**ОБОСНОВАНИЕ**

Наблюдение пациентов с опухолями Т1 основано на цистоскопическом исследовании с цитологическим анализом мочи, УЗИ малого таза, брюшной полости, биохимическим и общим анализами крови в первые 2 года 1 раз в 3 мес, в 3–4-й год 1 раз в 6 мес, затем 1 раз в год;

Клинические рекомендации Министерства здравоохранения Российской Федерации. Рак мочевого пузыря, 2023 г. (1)

### Вопрос 11

Контрольная цистоскопия после лечения должна быть проведена через _____ месяца

1. 2
2. 1,5
3. 4
4. **3**

**Правильный ответ:**
**4 - 3**

**ОБОСНОВАНИЕ**

Наблюдение пациентов с опухолями Т1 основано на цистоскопическом исследовании с цитологическим анализом мочи, УЗИ малого таза, брюшной полости, биохимическим и общим анализами крови в первые 2 года 1 раз в 3 мес, в 3–4-й год 1 раз в 6 мес, затем 1 раз в год;

Клинические рекомендации Министерства здравоохранения Российской Федерации. Рак мочевого пузыря, 2023 г. (1)

## Вопрос 12

С целью наблюдения за возможным рецидивом опухоли мочевого пузыря у данного пациента необходимо проводить

1. **цитологическое исследование мочи**
2. определение дисморфных эритроцитов в моче
3. анализ крови на ПСА
4. генетический анализ мочи

**Правильный ответ:**
**1 - цитологическое исследование мочи**

**ОБОСНОВАНИЕ**

Наблюдение пациентов с опухолями Т1 основано на цистоскопическом исследовании с цитологическим анализом мочи, УЗИ малого таза, брюшной полости, биохимическим и общим анализами крови в первые 2 года 1 раз в 3 мес, в 3–4-й год 1 раз в 6 мес., затем 1 раз в год;

Клинические рекомендации Министерства здравоохранения Российской Федерации. Рак мочевого пузыря, 2023 г. (1)